

TAKE HOME MESSAGE EN NEUROLOGIE

Bonnard Camille, PH au CH Haguenuau

Vertiges

Homme, 36 ans, tabac, sans atcd

La veille, entraînement de tennis de table, voit la balle triple.

Le lendemain, à domicile, sensation de vertiges avec malaise lipothymique et céphalée postérieure, vomissements itératifs + vertige persistant.

Cause ORL?

Malaise vagal?

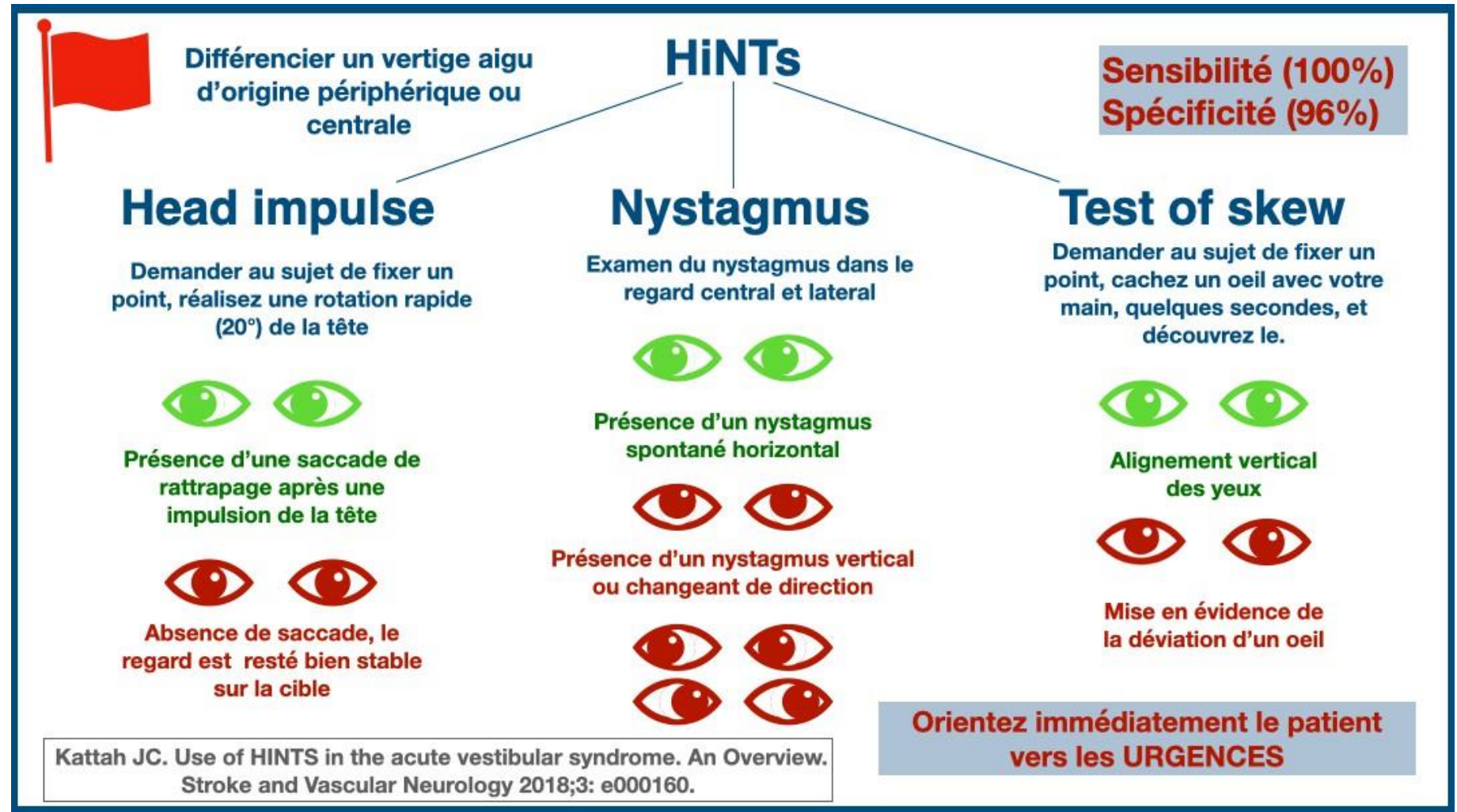
Origine centrale?

Vertiges permanents: central? périphérique?

- ➡ Urgence = Eliminer une cause centrale
- ➡ Filière thrombolyse possible dans les 24h pour le territoire vertébro-basilaire, car thrombectomie +/- thrombolyse possible selon localisation thrombus et étendue de la lésion ischémique
- Recherche de signes associés: Ataxie hémicorporelle, diplopie, dysarthrie, trouble de la déglutition, trouble de la vigilance, céphalées
- Isolés: facteurs de risque cardiovasculaire? Atcd de vertiges?
20 % des AVC du territoire vertébrobasilaire, se manifestent par des vertiges isolés
- Vertiges positionnels \neq vertiges périphériques

HINTS

- Halmagye
- Nystagmus non aboli
- Skew deviation



+ hypoacousie

-> peut être présente dans les infarctus dans le territoire de l'artère cérébelleuse inféro- antérieur

Homme, 36 ans, tabac, sans atcd

La veille, entraînement de tennis de table, voit la balle triple.

Le lendemain, à domicile, sensation de vertiges avec malaise lipothymique et céphalée postérieure, vomissements itératifs + vertige persistant.

Cause ORL?

Malaise vagal?

Origine centrale?

Homme, 36 ans, tabac, sans atcd

La veille, entraînement de tennis de table, **voit la balle triple**.

Le lendemain, à domicile, sensation de vertiges avec malaise lipothymique et **céphalée** postérieure, vomissement itératifs + vertige persistant.

Cause ORL?

Malaise vagal?

Origine centrale?

Homme, 36 ans, tabac, sans atcd

La veille, entraînement de tennis de table, voit la balle triple.

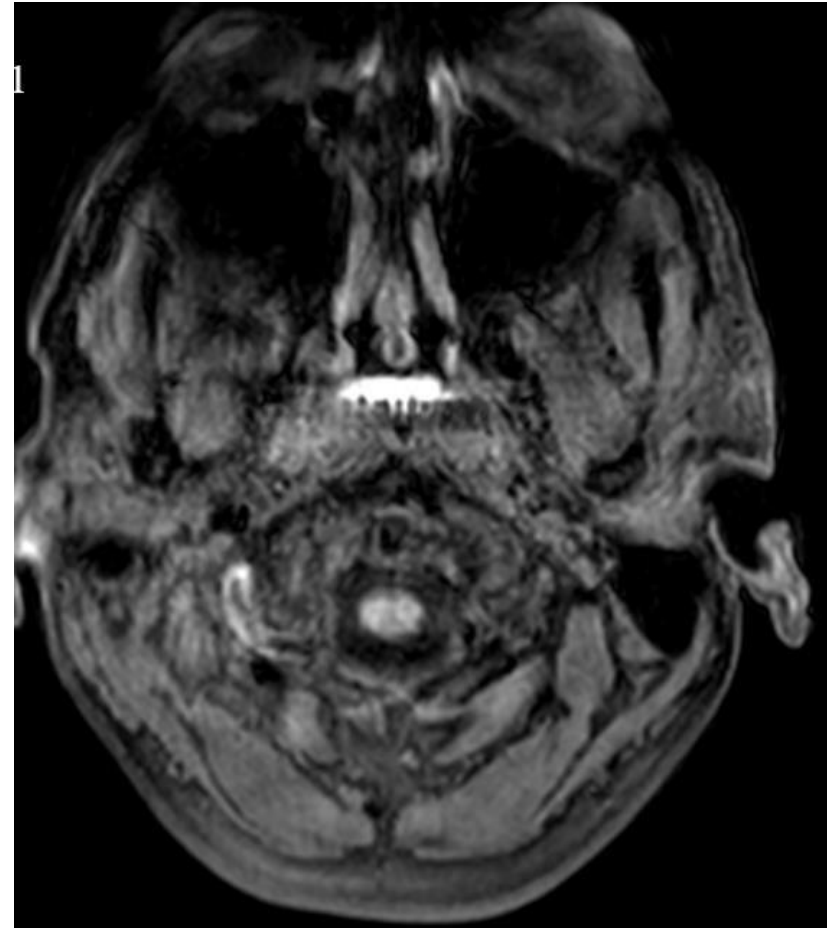
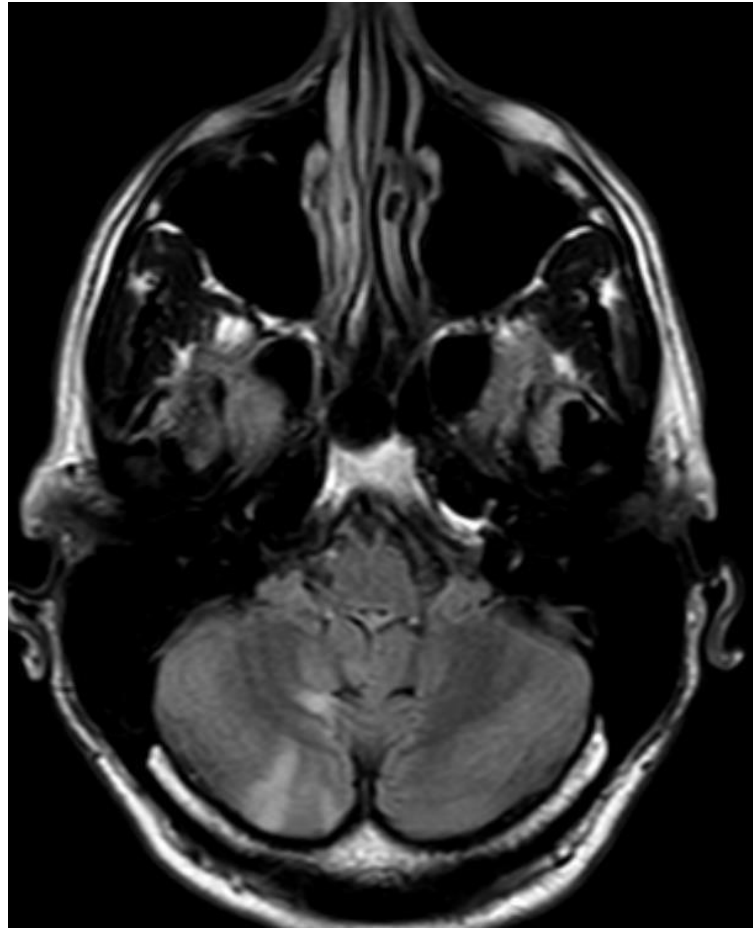
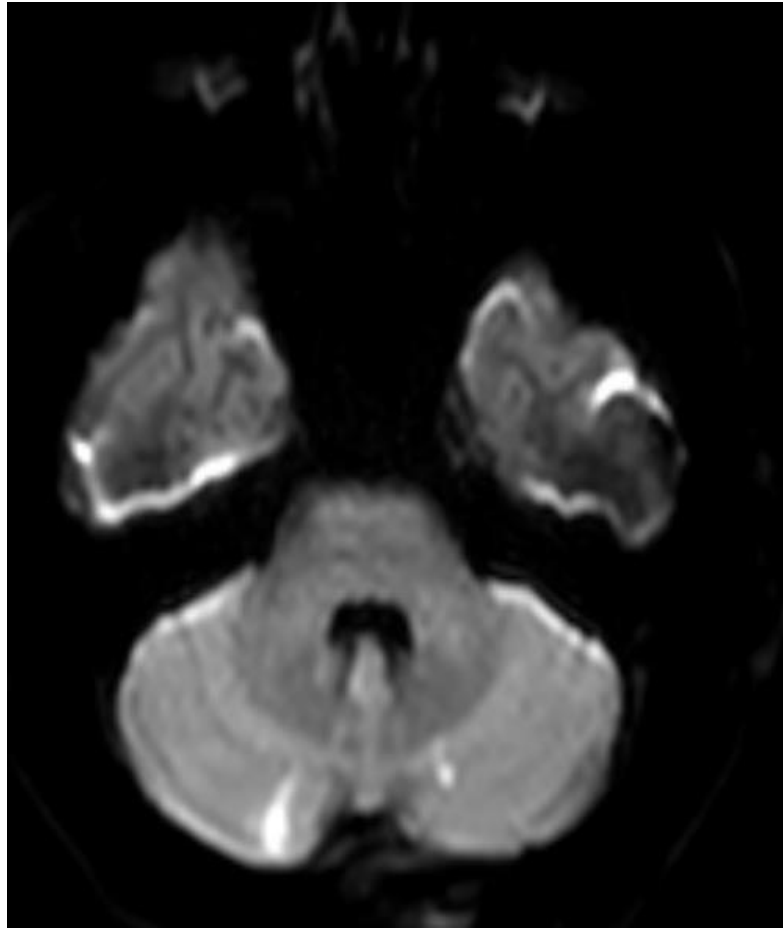
Le lendemain, à domicile, sensation de vertiges avec malaise lipothymique et céphalée postérieure, vomissement itératifs + vertige persistant.

Cause ORL?

Malaise vagal?

Origine centrale? Imagerie cérébrale en urgence:

-> AngioTDM TSA +- IRMc



Tremblement

66 ans, atcd de chir pieds bots dans l'enfance, EP non provoquée il y a 1 an

Depuis l'EP : Tremblement des mains, prédominant à Dt, à la marche notamment

Marche à petits pas, mais douleur des chevilles, « tendons fragiles » Famille inquiète, patient peu gêné

- Tremblement fonctionnel? Anxieux depuis l'EP
- Tremblement essentiel?
- Syndrome Parkinsonien?

Tremblements : Définition

-> oscillation rythmique involontaire de tout ou partie du corps autour de sa position d'équilibre, régulier

≠ Myoclonies, chorée, dystonie, tics

Tremblements

1) De repos: à la marche, mains sur les jambes avec épreuve de distraction;
Syndrome parkinsonien associé? Rigidité, akinésie, marche à petits pas, décomposition du demi-tour, diminution du ballants des bras, hypomimie, micrographie...

→ Consultation neuro

Drapeau rouge? Trouble cognitif, syndrome pyramidal, chute, absence d'asymétrie, dysphagie/dysarthrie, progression rapide, mauvaise réponse à la dopamine

-> IRM cérébrale +- Bilan hospitalier (Dysautonomie, BNP, oculographie...)

Tremblement du chef = jamais de repos

2) D'action: manœuvre du Bretteur, recherche d'une distractibilité, réalisation des spirales, épreuve des verres d'eau, écriture

- d'intention: majoré à la cible -> rechercher un syndrome cérébelleux (manœuvre doigt/nez; talon/genou; Romberg; marche en tandem, asynergie, nystagmus, hypotonie)
→IRM cérébrale + bilan neuro (Vit E, TSH, sérologie VIH, Syph, Lyme, LCR, Whipple)
- d'attitude/posture: tremblement essentiel? Iatrogène? Fonctionnel? Métabolique?
Bio de principe: TSH, calcémie, bilan rénal, bilan hépatique
TE: Favorisé par le stress, amélioré par l'alcool, recherche facteur héréditaire
-> Essai Propranolol, Epitomax, Rivotril, Fycompa, Mysoline

66 ans, atcd de chirurgie pieds bots dans l'enfance, EP non provoquée il y a 1 an

Depuis l'EP : Tremblement des mains, prédominant à D à la marche notamment

Marche à petits pas, mais douleur des chevilles, « tendons fragiles ».

- Tremblement fonctionnel? Anxieux depuis l'EP
- Tremblement essentiel?
- Syndrome Parkinsonien?

66 ans, atcd de chir pieds bots, EP non provoquée il y a 1 an

Depuis l'EP : Tremblement des mains, prédominant à D **à la marche** notamment

Marche à petits pas, mais douleur des chevilles, « tendons fragiles ».

- Tremblement fonctionnel? Anxieux depuis l'EP
- Tremblement essentiel?
- Syndrome Parkinsonien?

66 ans, atcd de chir pied bots, EP non provoquée il y a 1 an

Depuis l'EP : Tremblement des mains, prédominant à D à la marche notamment

Marche à petits pas, mais douleur des chevilles, « tendons fragiles ».

- Tremblement fonctionnel? Anxieux depuis l'EP
- Tremblement essentiel?
- **Syndrome Parkinsonien? Hypomimie, hypophonie, antéflexion à la marche, roue dentée**
 - > **DatScan dénervé + introduction Modopar**

Indications DatScan

- Tremblement essentiel versus sd parkinsonien
- Syndrome parkinsonien iatrogène versus maladie de Parkinson
- Trouble cognitif atypique +/- hallucination: DCL?

Céphalées

Femme, 25 ans, tabagisme, pas d'autre atcd, POP

Sur son poste de travail, devant l'ordinateur, elle décrit un flou visuel associé à des céphalées prédominante à droite, intenses

Rapidement suivi de paresthésies de la main gauche et de la bouche avec difficultés pour parler,

Se rend chez son médecin traitant, car les collègues sont inquiets++

- Urgences d'emblée?
- Interrogatoire + poussé?
- Traitement?

Signes à l'interrogatoire faisant évoquer une céphalée symptomatique

- Âge > 50 ans, altération d'état général, hyperesthésie du cuir chevelu -> Horton
- Facteurs positionnels -> HTIC/ Hypotension du LCR
- Brèche durale récente -> Hypotension du LCR
- Cervicalgies inhabituelles -> Dissection TSA
- Acouphène pulsatile -> Fistule carotidocaverneuse
- Début brutal (intensité 10/10 en 1 seconde) -> HSA
- Néoplasie -> métastase, méningite carcinomateuse
- Post-partum -> TVC
- Provoquées par l'effort/orgasme/manœuvres de Valsalva -> SVCR
- Traumatisme crânien-> HSD/HED/HSA, dissection
- Traumatisme rachidien -> dissection, hypotension LCR

Signes d'examen clinique faisant évoquer une céphalée symptomatique

- Syndrome méningé
- hypertension artérielle
- fièvre
- déficit neurologique focal
- troubles oculomoteurs
- syndrome de Claude Bernard-Horner (ptosis, myosis, énophtalmie)
- asymétrie pupillaire, mydriase

Migraine sans aura

Imagerie?

-1^{er} épisode

-Céphalée inhabituelle (pas en terme d'intensité)

-> angioTDM c + TSA

Eliminer une TVC +/- dissection des TSA

ENCADRÉ 1

Critères diagnostiques ICHD-3 pour la migraine sans aura [2]

- A. Au moins cinq crises répondant aux critères B-D.
- B. Crises de céphalée durant 4 à 72 heures (non traitées ou avec traitement inefficace).
- C. Le mal de tête présente au moins deux des quatre caractéristiques suivantes :
 - a. localisation unilatérale,
 - b. type pulsatile,
 - c. intensité douloureuse modérée à sévère,
 - d. aggravée par ou entraînant l'évitement d'une activité physique de routine (par exemple, marcher ou monter des escaliers).
- D. Pendant le mal de tête, au moins un des éléments suivants :
 - a. nausées et/ou vomissements,
 - b. photophobie et phonophobie.
- E. N'est pas mieux expliquée par un autre diagnostic de l'ICHD-3.

Migraine avec aura

Imagerie?

-1^{er} épisode

-Symptôme négatif

→ angioTDM c + TSA

→ IRMc

Bilan cardiovasculaire lors d'un 1^{er} épisode +- Kardegic jusqu' évaluation neuro

ENCADRÉ 2

Critères diagnostiques ICHD-3 pour la migraine avec aura [2]

- A. Au moins deux crises répondant aux critères B et C.
- B. Au moins un symptôme entièrement réversible d'aura :
 - a. visuel,
 - b. sensitif,
 - c. parole et/ou langage,
 - d. moteur,
 - e. tronc cérébral,
 - f. rétinien.
- C. Au moins trois des six caractéristiques suivantes :
 - a. au moins un symptôme d'aura se développe progressivement sur ≥ 5 minutes,
 - b. deux ou plusieurs symptômes d'aura surviennent successivement,
 - c. chaque symptôme d'aura dure de 5 à 60 minutes,
 - d. au moins un symptôme d'aura est unilatéral,
 - e. au moins un symptôme d'aura est positif,
 - f. l'aura est accompagnée, ou suivie dans les 60 minutes, de maux de tête.
- D. N'est pas mieux expliquée par un autre diagnostic de l'ICHD-3.

Traitement

1) De crise:

Le plus précocement possible, dès le début de la migraine

- AINS: ibuprofene, ketoprofene, naproxene,
 - Triptan: peut être renouvelé à H2 (rizatriptan, életriptan, almotriptan)
- > si vomissement: penser au Maxalt Lyoc, imigrane pulvérisation nasale

Association AINS + triptan possible

Maximum 8 jours de traitement par mois -> prévenir du risque de céphalée par abus médicamenteux

EVITER antalgique palier 2 et 3 !

2) De fond: objectif de diviser par 2 le nombre de crise de migraine /mois

-Béta bloquant: propranolol, métoprolol

-Epitomax ! Contraception !

-Laroxyl

-Candesartan

-anti-CGRP: injection 1x/mois

-Gépant: Vydura

-Toxine botulique si migraine chronique > 15j de céphalée/ mois, depuis
+ de 3 mois

Céphalée de tension

Traitement:

➤ Médicamenteux:

- De crise: paracétamol, AINS, aspirine
- De fond: amitryptiline

➤ Kiné douce

➤ TENS

➤ Médecine alternative

Céphalée de tension : critères diagnostiques

A. Au moins 10 épisodes de céphalée répondant aux critères B-D

B. Durée de 30 minutes à 7 jours

C. Au moins deux des quatre caractéristiques suivantes :

- localisation bilatérale
- à type de pression ou de serrement (non pulsatile)
- intensité légère ou modérée
- absence d'aggravation par les activités physiques de routine comme marcher ou monter des escaliers

D. Présence des deux caractéristiques suivantes :

- ni nausée, ni vomissement
- pas plus d'un de ces deux signes associés : photophobie ou phonophobie

E. N'est pas mieux expliquée par un autre diagnostic de l'ICHD-3.

AVF

- Prédomine chez les hommes, jeune, tabagique
- Traitement de crise:
 - oxygénothérapie masque HC
 - Sumatriptan injectable
- Traitement de fond: Verapamil +/- Lithium

Critères généraux de l'AVF (code IHS 3.1)

A. Au moins 5 crises réunissant les critères B à D

B. Douleur unilatérale sévère à très sévère, orbitaire, supra-orbitaire et/ou temporale durant 15 à 180 minutes sans traitement

C. La céphalée est associée à au moins un des signes suivant

1. Au moins un des signes ou symptômes suivants survenant du côté de la douleur

(a) Injection conjonctivale et/ou larmoiement

(b) Congestion nasale et/ou rhinorrhée

(c) Œdème palpébral

(d) Sudation du front et de la face

(e) Rougeur du front et de la face

(f) Sensation de plénitude de l'oreille

(g) Myosis et/ou ptosis

2. Sensation d'impatience ou agitation motrice

D. La fréquence des crises varie de 1 crise, un jour sur deux, à 8 crises par jour pendant plus de la moitié des périodes actives de la maladie

E. Ne correspondant pas mieux à un autre diagnostic de l'ICHD-3

Névralgie du trijumeau

- Douleurs : décharges électriques, brèves, en salve
 - Topographie : trijumeau, branche maxillaire et mandibulaire
 - Facteur déclenchant, zone gâchette
 - Examen clinique normale dans la névralgie idiopathique
-
- Prédomine chez la femme > 65 ans
 - Si atypie: IRM cérébrale
 - Traitement: Tégrétol LI / Trileptal / Vimpat (ECG)

Femme, 25 ans, tabagisme, pas d'autre atcd, POP

Sur son poste de travail, devant l'ordinateur, elle décrit un flou visuel associé à des céphalées prédominante à droite, intenses

Rapidement suivi de paresthésies de la main gauche et de la bouche avec difficultés pour parler,

Se rend chez son médecin traitant, car les collègues sont inquiets++

- Urgences d'emblée?
- Interrogatoire + poussé?
- Traitement?

Femme, 25 ans, tabagisme, pas d'autre atcd, POP

Sur son poste de travail, devant l'ordinateur, elle décrit un flou visuel associé à des céphalées prédominante à droite, intenses

Rapidement suivi de paresthésies de la main gauche et de la bouche avec difficultés pour parler,

Se rend chez son médecin traitant, car les collègues sont inquiets++

- Urgences d'emblée?
- **Interrogatoire + poussé?** Céphalées cataméniales systématique avec scintillement + lignes brisées, céphalée de même caractéristique sauf + intense -> pas d'imagerie
- Traitement? Triptan, AINS, changement de contraception pour pilule microprogestative/ DIU/Implant

Malaise

Homme, 24 ans, pas d'atcd

Malaise le jour de son anniversaire, en présence de la famille, après son poste de matin

Consommation 3-4 unités d'alcool la veille, couché 23h30, réveil 5h30, pas de sieste, dernier jour de travail avant congés

Debout, il ressent un éclair visuel très brusque devant les yeux, Perte de connaissance, chute, qqlq mouvement des MS, Confusion qqlq minutes

TDMc + bio standard sp

- Malaise vagal?
- Crise situationnelle?
- Crise s'intégrant dans une maladie épileptique?

Femme, 37 ans, active, malaise atypique

Atcd de malaises vagues sans PC depuis l'adolescence

En vacances, après/pdt le déjeuner, sensation de chaleur, lipothymie, essaye de prévenir son mari, mais ne peut pas s'allonger, PC, chute, qqlq mouvements cloniques,

Confusion brève

Clients témoins pompiers: « ressemble à une crise d'épilepsie, comme on a déjà pu en voir »

- Malaise vagal?
- Crise d'épilepsie?

Malaise

- Epilepsie?
 - Crise situationnelle? Médicament, dette de sommeil (SAOS?), toxique, TC, infection
 - Maladie épileptique?
- Syncope vagale convulsivante?
- Origine Fonctionnelle?

CAT si suspicion d'épilepsie:

- bio : CPK, Calcémie, phosphorémie, magnésémie
- EEG standard
- Imagerie cérébrale: TDM délai rapide puis IRM cérébrale

Malaise

Diagnostic repose sur l'interrogatoire:

-Du patient: prodrome?

- Chaleur épigastrique ascendante, hallucinations sensorielles, déjà-vu/vécu, pensée intrusive, modification de la perception de l'espace
- tachycardie, bouche sèche, chaleur, jambes cotonneuses, flou visuel

épileptique

vagal

-De l'entourage/ témoin

- Yeux ouvert, hypersalivation, bruit de gorge, rupture de contact, automatisme gestuel, clonie?

épileptique

- Paleur, yeux fermés, hypotonie, sueurs

vagal

- Confusion prolongée: 1^{er} souvenir?

Homme, 24 ans, pas d'atcd

Malaise le jour de son anniversaire, en présence de la famille, après son poste de matin

Consommation 3-4 unités d'alcool la veille, couché 23h30, réveil 5h30, pas de sieste, dernier jour de travail avant congés

Debout, il ressent un éclair visuel très brusque devant les yeux, Perte de connaissance, chute, qqlq mouvement des MS, Confusion qqlq minutes
TDMc + bio standard sp

- Malaise vagal?
- Crise situationnelle?
- Crise s'intégrant dans une maladie épileptique?

Homme, 24 ans, pas d'atcd

Malaise le jour de son anniversaire, en présence de la famille, après son poste de matin
Consommation 3-4 unités d'alcool la veille, couché 23h30, réveil 5h30, pas de sieste, dernier jour de travail avant congés

Debout, il ressent un éclair visuel très brusque devant les yeux, Perte de connaissance, chute, qqmq mouvement des MS, Confusion qqmq minutes

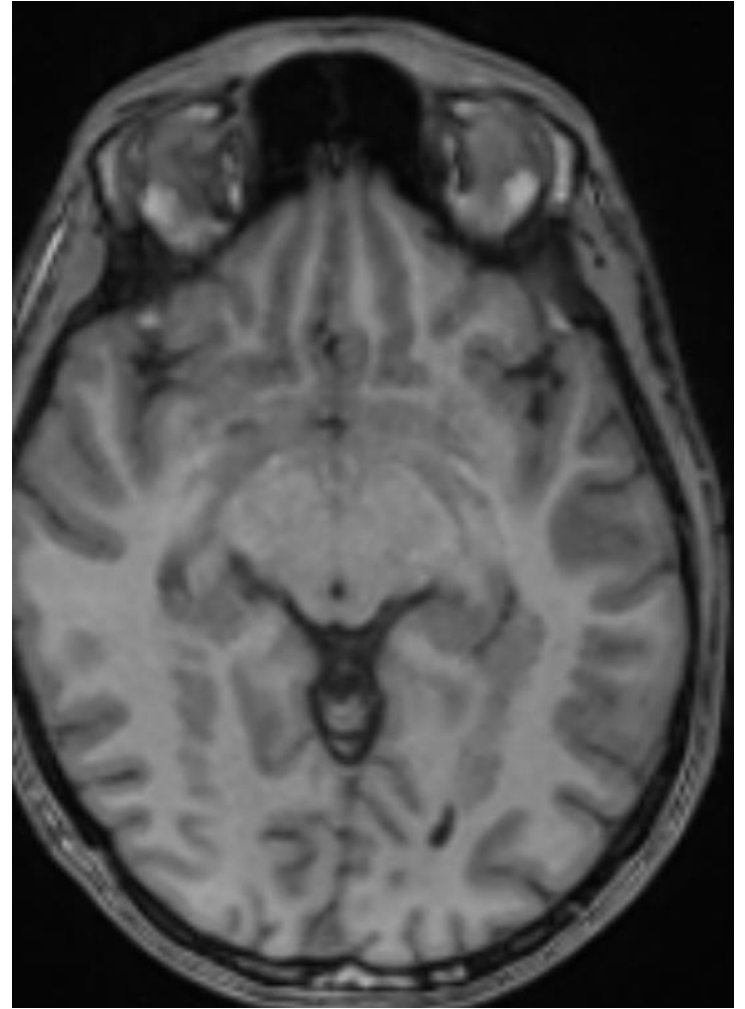
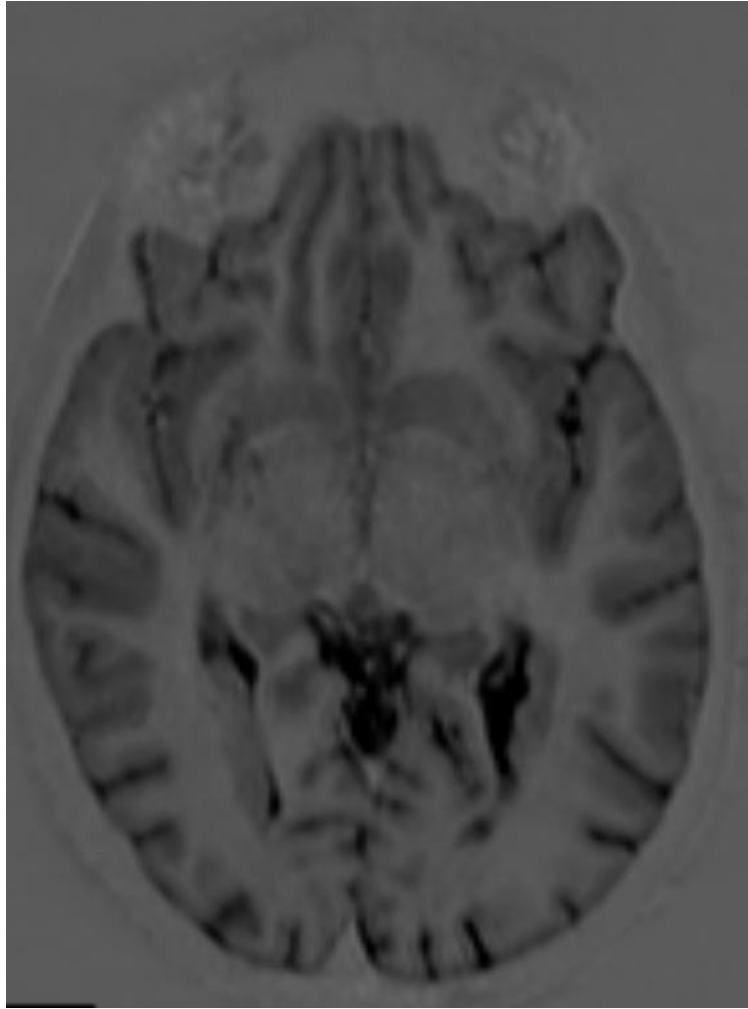
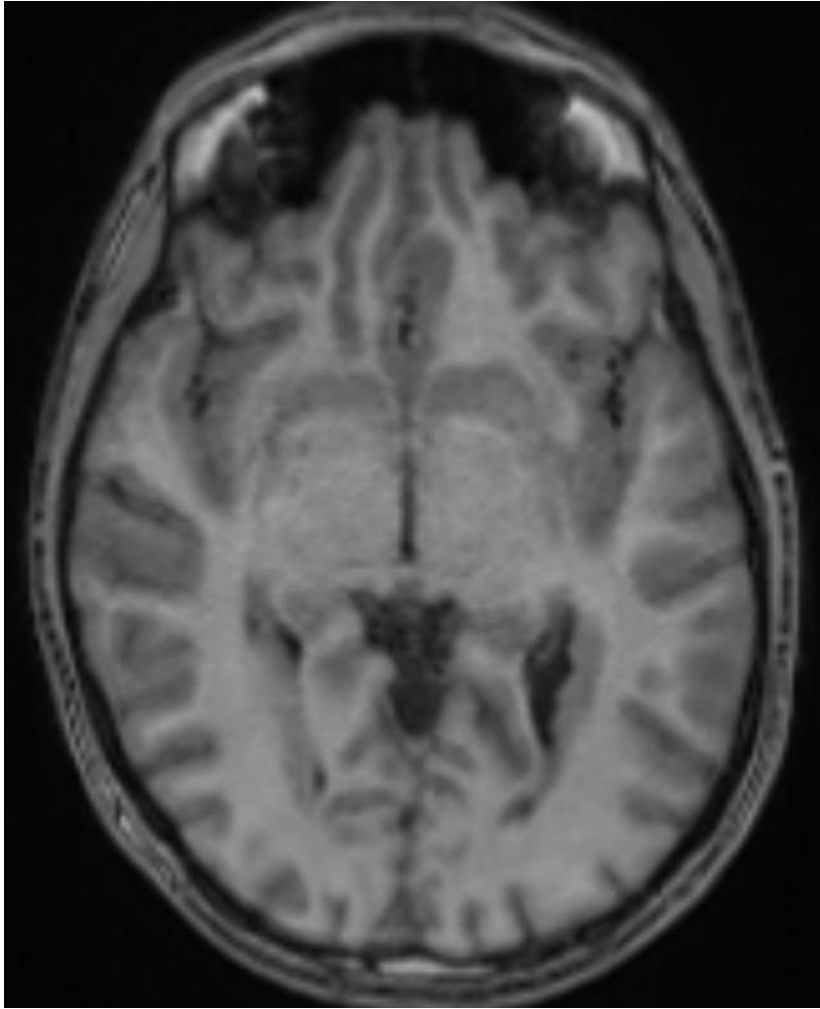
- Malaise vagal?
- Crise situationnelle?
- Crise s'intégrant dans une maladie épileptique?

→CPK augmentée

→IRMc: hétérotopie nodulaire

→EEG prolongé: anomalies intercritiques pariéto-occipitales G

→Introduction Lamictal



Femme, 37 ans, active, malaise atypique

Atcd de malaises vagues sans PC depuis l'adolescence

En vacances, après/pdt le déjeuner, sensation de chaleur, lipothymie, essaye de prévenir son mari, mais ne peut pas s'allonger, PC, chute, qqlq mouvements cloniques,

Confusion brève

Clients témoins pompiers: « ressemble à une crise d'épilepsie, comme on a déjà pu en voir »

- Malaise vagal?
- Crise d'épilepsie?

Femme, 37 ans, active, malaise atypique

Atcd de malaises vagues sans PC depuis l'adolescence

En vacances, après/pdt le déjeuner, sensation de chaleur, lipothymie, essaye de prévenir son mari, mais ne peut pas s'allonger, PC, chute, qqlq mouvements cloniques,

Confusion brève

Clients témoins pompiers: « ressemble à une crise d'épilepsie, comme on a déjà pu en voir »

- Malaise vagal?
- Crise d'épilepsie?

-> EEG sp, IRM cérébrale sans particularité

Paresthésies

Femme, 35 ans, épilepsie généralisée présumée génétique stable sous Depakine

Depuis 10j: Paresthésies des mains et des pieds puis rapidement, des difficultés à la marche + lâchage d'objets

aide à la personne: Ne peut plus travailler, IRM médullaire prévue dans 10j

Si aggravation: SAU

- Myélite?
- SGB? (Syndrome de Guillain Barré)
- Début neuropathie chronique?
- Complication depakine?

Femme, 35 ans, épilepsie généralisée présumée génétique stable sous Depakine

Depuis 10j: Paresthésies des mains et des pieds puis rapidement difficultés à la marche + lâchage d'objets

Aide à la personne: ne peut pas travailler, IRM médullaire prévue dans 10j -

> **Normale**

Si aggravation: SAU ; **demande si consultation possible en visio car difficile de se déplacer ++**

- Myélite?
- **SGB? Abolition des réflexes, atteinte sensitive et motrice, des 4 membres, d'installation subaiguë -> EMG, PL, IgIV**
- Début neuropathie chronique?
- Complication depakine?

Femme, 33 ans, atcd de néo thyroïdien en rémission

Depuis 1 mois: paresthésies des MI, sensation d'engourdissement subjectif
pas de déficit moteur,

Pas de trouble de l'équilibre pas de TVS

Pas d'atteinte des MS

- Myélite?
- SGB?
- Complication du Protoxyde d'azote?

Femme, 33 ans, atcd de néo thyroïdien en rémission

Depuis 1 mois: paresthésies des MI, sensation d'engourdissement subjectif

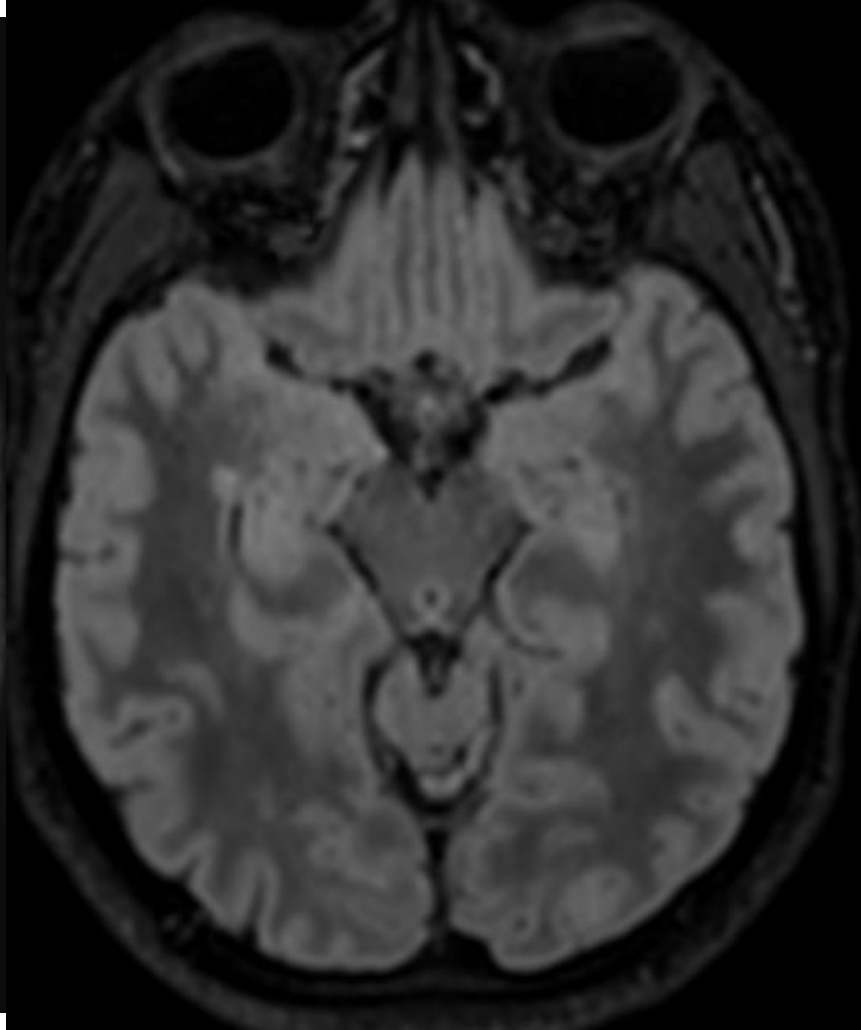
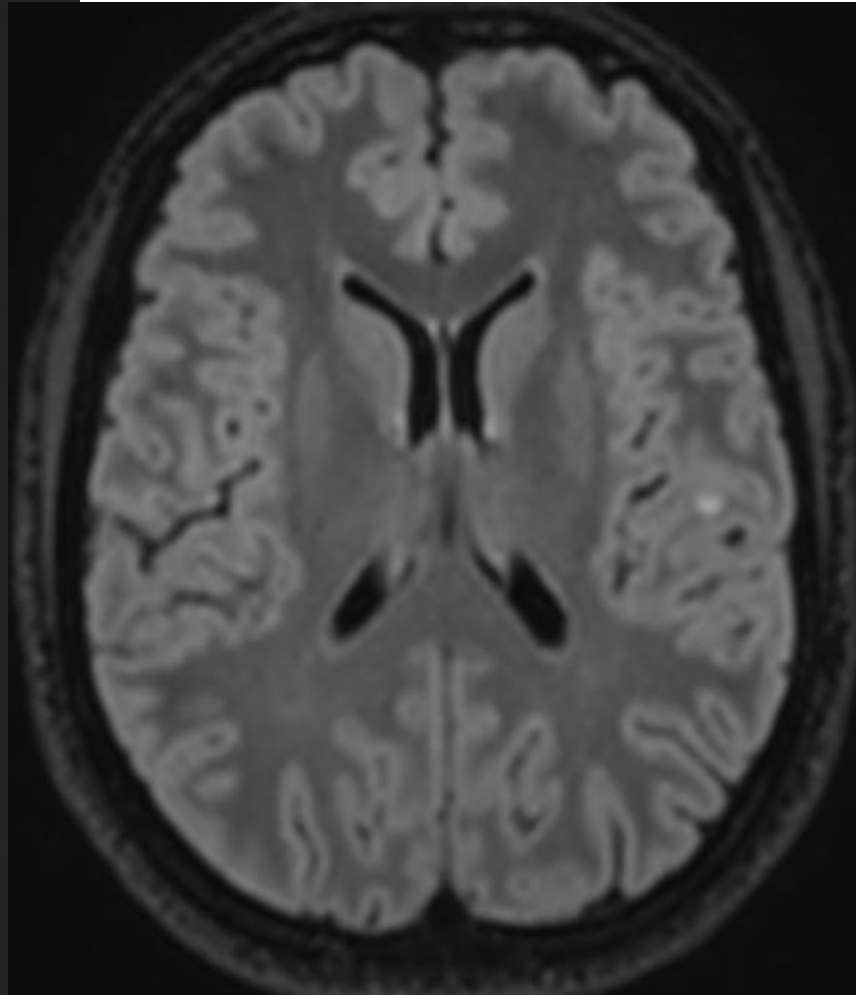
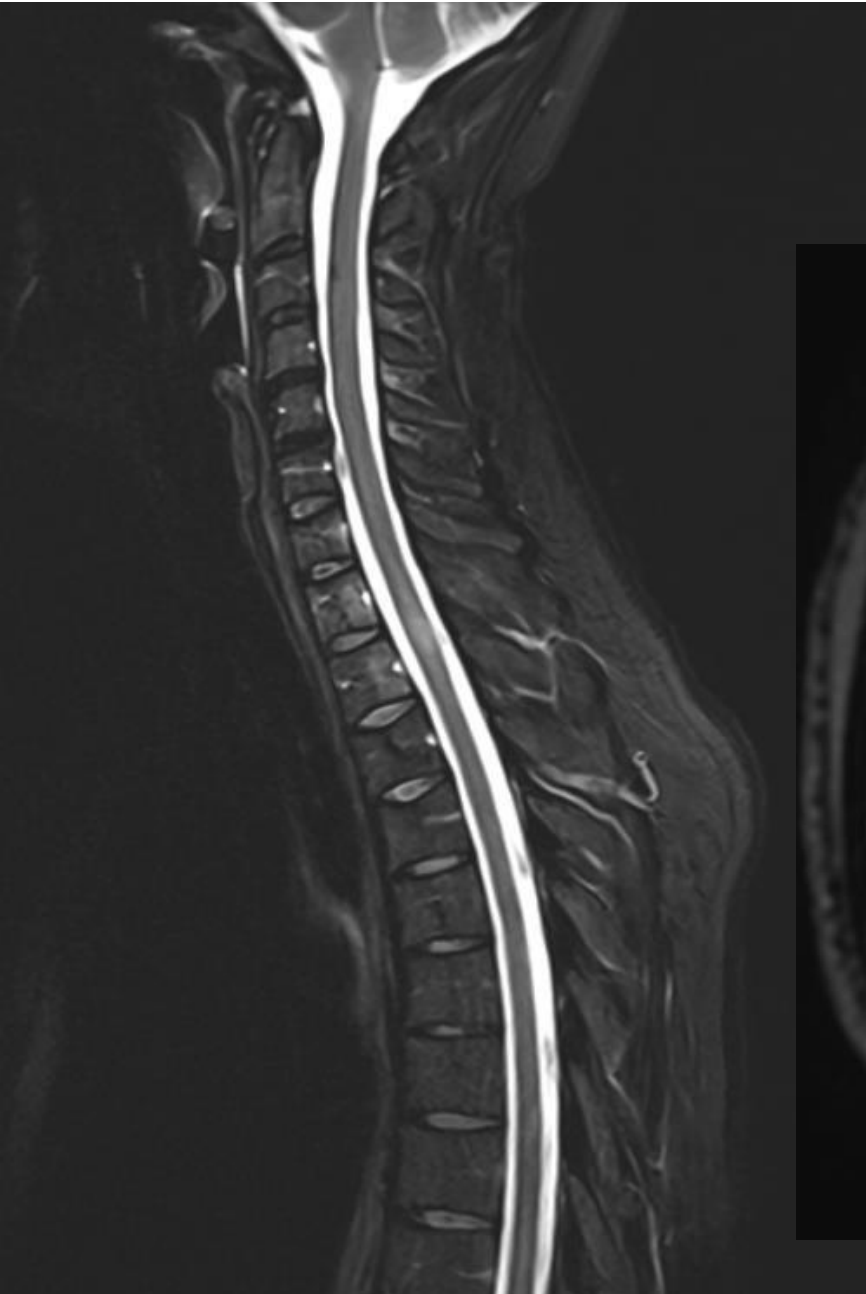
Pas de déficit moteur,

Pas de trouble de l'équilibre

Pas de TVS; **pas de niveau sensitif, pas d'ataxie**

Pas d'atteinte des MS

- **Myélite? À hauteur de T1-T2 + lésions inflammatoires cérébrale -> SEP**
- SGB?
- Complication du Protoxyde d'azote?



78 ans, DT2 depuis 15 ans

Depuis 2 ans: paresthésies des MI jusqu'à la cheville, peu évolutif
Ne le gêne pas à la marche, le constate surtout lorsqu'il se repose
Sort son chien 1h/ jour, pas de chute, pas de trouble de l'équilibre.

- SJSR?
- Polyneuropathie diabétique?
- CAT: EMG?

78 ans, DT2 depuis 15 ans

Depuis 2 ans: paresthésies des MI jusqu'à la cheville, peu évolutif Ne le gêne pas à la marche, le constate surtout lorsqu'il se repose Sort son chien 1h/ jour, pas de chute, pas de trouble de l'équilibre.

- SJSR?
- Polyneuropathie diabétique?
- CAT? EMG se discute...

→ Bilan bio 1^{ère} ligne: NFS, Bilan rénal, hépatique, GAJ, HBA1c, EPP, TSH, Vit B9, B12, Serologie Lyme, Syph, VIH,
+ ferritine

Si douleur neuropathique? Gabapentine, Prégabaline, Duloxétine, Amitryptiline, Effexor

Score DN4

QUESTION 1 : la douleur présente-t-elle une ou plusieurs des caractéristiques suivantes ?

	Oui	Non
1. Brûlure	<input type="checkbox"/>	<input type="checkbox"/>
2. Sensation de froid douloureux	<input type="checkbox"/>	<input type="checkbox"/>
3. Décharges électriques	<input type="checkbox"/>	<input type="checkbox"/>

QUESTION 2 : la douleur est-elle associée dans la même région à un ou plusieurs des symptômes suivants ?

	Oui	Non
4. Fourmillements	<input type="checkbox"/>	<input type="checkbox"/>
5. Picotements	<input type="checkbox"/>	<input type="checkbox"/>
6. Engourdissements	<input type="checkbox"/>	<input type="checkbox"/>
7. Démangeaisons	<input type="checkbox"/>	<input type="checkbox"/>

QUESTION 3 : la douleur est-elle localisée dans un territoire où l'examen met en évidence :

	Oui	Non
8. Hypoesthésie au tact	<input type="checkbox"/>	<input type="checkbox"/>
9. Hypoesthésie à la piqûre	<input type="checkbox"/>	<input type="checkbox"/>

QUESTION 4 : la douleur est-elle provoquée ou augmentée par :

	Oui	Non
10. Le frottement	<input type="checkbox"/>	<input type="checkbox"/>

OUI = 1 point

NON = 0 point

Score du Patient : /10

Si le score du patient est égal ou supérieur à 4/10, le test est positif
(sensibilité à 82,9 % ; spécificité à 89,9 %)

MERCI